„Ueber die primären Sarcome des Becken-Bindegewebes.“

INAUGURAL-DISSERTATION

ZUR

ERLANGUNG DER DOKTORWÜRDE

IN DER

MEDIZIN, CHIRURGIE UND GEBURTSHILFE

EINER HOHEN MEDIZIN. FAKULTÄT

DER

UNIVERSITÄT LEIPZIG

VORGELEGT VON

Dr. phil. DAVID PULVERMACHER

approb. Arzt.

BERLIN.
Druck von H. S. Hermann
Beuth-Strasse 8.

Gedruckt mit Genehmigung der medizinischen Fakultät zu Leipzig.

15. Januar 1904.

Referent: Herr Geh. Med. Rat Prof. Dr. ZWEIFEL.

Meinem Schwiegervater

Herrn Sanitätsrat Dr. Schwarzauer

zugeeignet.

Digitized by the Internet Archive
in 2019 with funding from
Wellcome Library

https://archive.org/details/b30604679

Wie das Beckenbindegewebe in seiner Anatomie von Rouget und dann von v. Rosthorn in eingehendster Weise studiert und beschrieben worden ist, so ist auch in den letzten Jahren seiner Pathologie auf Grund der besseren chirurgischen Technik ein größeres Interesse gewidmet worden. Überblickt man die von Jahr zu Jahr sich anhäufende einschlägige kasuistische Literatur, so wird man zugeben müssen, daß sich Sängers Ausspruch[1]) vollauf bewahrheitet hat, daß es nämlich mit den soliden Geschwülsten der Ligamenta lata ähnlich gehen werde, wie mit den Parovalcysten; einst für praktisch unwichtig und für eine große Seltenheit gehalten, sind sie dermalen so häufig geworden, daß jeder Laparatomist mit ihnen rechnen muß. Während sich Sänger in der eben angeführten Arbeit mit den Fibromen resp. Fibromyomen beschäftigt, soll es im folgenden unsere Aufgabe sein, im Anschluß an einen Fall aus der Landauschen Klinik auf die primären Sarcome des Beckenbindegewebes einzugehen.

Von vornherein wollen wir gleich unseren Standpunkt dahin präzisieren, daß für uns nur die originären sarcomatösen Neubildungen des Beckenbindegewebes in Betracht kommen; so liegen abseits unseres Themas

[1]) Sänger, Arch. f. Gynäk. 1880 S. 259. Über die primären desmoide Geschwülste der Ligamenta lata.

die Sarcome, welche aus den embryonalen Restorganen des Lg. latum entstehen, wie vom Parovarium, den Wolffschen Gängen und versprengten Nebennieren; auch die Sarcome, welche in irgend einer genetischen Beziehung zum Uterus und seinen Adnexen, sowie dem intrapelvinen Teil des Lg. rotundum stehen, oder welche sich primär im prae- oder retroperitonealen Bindegewebe entwickeln, bleiben unerwähnt.

In jüngster Zeit sind zwei Arbeiten erschienen, welche sich mit den Tumoren des Beckenbindegewebes beschäftigen; während Stroheker[1]) in seiner Dissertation auf die Fibrome eingeht und die Sarcome nur insofern in Betracht zieht, als er ihre Umwandlung aus den Fibromen zu erklären sucht, hat Engström „zur Kenntnis der primären Sarcome des Beckenzellgewebes[2]) neben einer ausführlichen Kasuistik interessantes Material beigebracht.

Da der erste Autor die von uns gemachten Einschränkungen des Themas — was ja auch für die Fibrome gilt — nicht beachtet hat, so war es ihm möglich, eine Kasuistik von 204 Fällen zu geben, die er am Schluß nach der Sängerschen Tabelle ordnete (Les fibromes pédiculés, qui s'émanent d'un des segments de l'organe, qui les engendre). Von Interesse sind für uns hier besonders die Kapitel über Symptomatologie und pathologische Anatomie, in denen viele

---

[1]) Les fibromes du ligament large (études anatomo-clinique) Thèse de Paris 1902.

[2]) Mitteilungen aus der Gynaekologischen Klinik Band IV Heft 2. Diese Arbeit, zuerst in der Fenska läkaresallskapets handlanger erschienen, war mir in einer Übersetzung durch die Liebenswürdigkeit des Herrn Privatdozenten Dr. Törngren bekannt geworden.

Berührungspunkte mit den Sarcomen vorliegen. Wie bereits oben erwähnt, geht er auch auf die Umwandlung der Fibrome ein und scheint ein Anhänger der Ansicht zu sein, daß ein Sarcom nur auf fibromatöser Grundlage entsteht, indem er so mit Faure[1]) übereinstimmt, der sagt: Il est plus probable, que lorsqu'on l'y (les sarcomes) rencontre, il en dû à la dégénéressance d'un fibrome primitif. Um die „Transformation des fibromes" zu erklären, führt er drei Theorien an:

1. Virchow: Ausgang der Sarcomzellen vom Bindegewebe der Myome.
2. Pfannenstiel-Orth Ausgang: Endothel der Blut- und Lymphgefäße.
3. Paviot-Bérard: Umwandlung der Muskelelemente,

Sieht man von der Sängerschen Arbeit ab[2]) in dem es sich um ein Sarcom des Ligamentum rotundum handelt, so war es zuerst v. Rosthorn, der die einschlägige Kasuistik tabellarisch geordnet hat; zuletzt hat Engström eine ausführliche Kasuistik (neben 16 fremden Fällen 4 eigene) gegeben. Auf diese Vorarbeiten fußend, wollen wir nach dem Vorbilde Sängers (Fibrome) alle diejenigen Fälle von Sarcomen, welche die von uns aufgestellten Forderungen erfüllen, in einer Tabelle anführen, jedoch vorher diejenigen ausschließen, welche zu Aussetzungen Anlaß geben. Die Tabelle v. Rosthorn enthält 7 Fälle, außerdem wird in einer Anmerkung auf 5 andere hingewiesen; so will er den Fall Kelly[3])

---

[1]) Chirurgie des Annexes de l'utérus 1902 Seite 396.

[2]) Arch. Gynäk. 1883 S. 279.

[3]) Americ. journ. of obstr. 1887 Vol. XX p. 65.

als hierher gerechnet wissen, was wohl nicht angängig ist, „da es sich um ein Sarcom der vorderen Bauchwand handelt, das von der Sehnenscheide des M. rectus dicht unter dem Nabel seinen Ausgang genommen hat“.[1]) Zu verwerten ist zwar die Kenntnis dieser Tumoren auch, um der Selbständigkeit der parametranen Geschwülste Anerkennung zu verschaffen, wie es bereits durch Sänger geschehen ist.

Wir können von den von Rosthorn angeführten Fällen 10 (6 in der Tabelle, 4 in der Anmerkung: Janvrin, Brandt, Braithwaite, Sänger) als primäre Sarcome des Beckenbindegewebes ansehen. Reichenfeld[2]) referiert über 9 fremde Fälle und fügt noch einen eigenen hinzu. Engströms Kasuistik weist 20 Fälle auf, die wir nicht alle in unsere Tabelle aufnehmen können.

Die 3 Fälle Péans[3]) müssen ausgeschieden werden; im ersten sind, wie die Autopsie ergab, auch die Tuben und das ganze Ligament sarcomatös degeneriert; es ist unmöglich zu entscheiden, wo der primäre Sitz war; der Operationsbericht des zweiten Falles läßt viel eher an ein Parovarialcystom denken (sarcom kystique du ligament large); im dritten Fall sind auch die Tuben vom Sarcom ergriffen, außerdem wurde aus dem corpus uteri ein Fibrom enukleiert; die Entscheidung über den primären Sitz ist auch hier unmöglich. Da uns im Falle Emmets nur der pathologisch-anatomische Befund berichtet wird, über den Zustand des Uterus und seine Adnexe jedoch nichts, so können wir ihn nicht in unsere Tabelle aufnehmen.

---

[1]) Frommels Jahresberichte 1887 Seite 371.
[2]) Zentralblatt für Gynäkologie 1901 — Engström l. c.
[3]) Engström l. c.

Aus der Kasuistik Engströms fallen demnach 4 Fälle fort, weil sie die von uns gestellten Forderungen nicht erfüllen. Der Fall Schulz-Schulzenstein[1]) wird bereits von Gebhard[2]) zurückgewiesen, da er annimmt, daß, wie man schon aus der Zeichnung ersehen kann, der Tubenwinkel der Ausgangspunkt des Myosarcoms war. Gebhard[3]) selbst glaubt auch in seinem Falle — den einzigen, den er gesehen hätte — ein primäres Sarcom annehmen zu müssen, aber die alleinige Angabe, daß der Tumor völlig frei zwischen den Blättern des Ligamentum latum lag und aus Rundzellen bestand, kann uns nicht genügen, weil uns nicht gesagt wird, wie es mit den Nachbarorganen aussah. Lovrich[4]) stellt in seinem Falle die Diagnose: primäres Sarcom des Becken-Bindegewebes, doch spricht hiergegen der feste Konnex des Tumors mit dem Cervix uteri. Anders liegen die Verhältnisse beim Falle Lea[5]), bei dem Uterus und Adnexe frei befunden wurden. Hierzu kommt nun noch ein Fall aus der Landauschen Klinik, bei dem durch den Operationsbefund, die pathologisch-anatomische Untersuchung, wie durch die Sektion die Diagnose: Primäres Sarcom des Beckenbindegewebes gesichert ist (s. folgenden Bericht).

Bertha K., Schuhmachersfrau (J.-No. 9029), 36 Jahr alt, wurde im Mai 1903 in die Landausche Klinik aufgenommen. Vor 8 Wochen hat sie eine normale Entbindung mit fieberfreiem Wochenbett

---

[1]) Intraligamentäres Myosarcom bei gleichzeitigem Vorhandensein zweier Ovarien. Archiv für Gynäkologie. Bd. 54, pag. 412.

[2]) Patholog. Anatom. der weibl. Sexualorgane S. 484.

[3]) L. c. S. 485.

[4]) Zentralblatt für Gynäkologie 1899 pag. 657.

[5]) The Lancet 1901, 9. Februar pag. 389.

durchgemacht. Vor 14 Tagen letzte Menstruation. Sie klagt über Schmerzen in der rechten Unterleibsseite und fühlt selbst dort einen derben Knoten, dessen Wachstum sie beobachtet haben will; Sie gibt an, vorher stets gesund gewesen zu sein. Periode war immer regelmäßig von 2—3 tägiger Dauer, mäßig stark.

Befund vor der Operation.

Mittelgroße, mäßig gut genährte Frau. Äußere Genitalien ohne Besonderheiten. Vagina ziemlich weit, Uterus anteflektiert, kaum vergrößert, von normaler Konsistenz. Linkes Parametruum frei. Rechts und oberhalb der Symphyse ragt über die Kavität des kleinen Beckens die Kuppe eines ziemlich ungreifbaren, höckerigen Tumors, der bei kombinierter Untersuchung kindskopfgroß erscheint, ziemlich beweglich ist und einen langen in den Uteruskörper übergehenden Stiel hat. Im Abdomen ist sonst nichts Abnormes zu konstatieren. Lunge, Herz, Nieren frei.

Operation: 15. Mai 1903. Laparatomie. Im Abdomen ca. $1^1/_2$ Liter einer blutig trüben Flüssigkeit. Man sieht von rechts her aus dem kleinen Becken aufsteigend, einige Dünndarmschlingen überlagernd und z. T. mit diesen und dem Netz adhaerent einen kleinkindskopfgroßen, vielhöckerigen, blaßrötlich gefärbten Tumor, der sich zwischen die Adnexe einschiebt und den Raum zwischen Uterus und Beckenwand einnimmt, von welchen beiden Seiten er jedoch völlig abgrenzbar ist. Die Geschwulst wird von den adhaerenten Darmschlingen und dem Netz befreit, wobei einige kleine Stücke peripherer Tumorknollen frei werden. Hierauf gelingt leicht die Stielbildung dicht am Uterus; die Geschwulst samt Anhängen wird abgeschnitten. Alsdann Exstirpation der gleichfalls mit ihrer Um-

gebung verwachsenen linken Adnexe. Bauchtoilette; dabei zeigt sich, daß einzelne Stellen des unteren Netzabschnittes schwielig verdickt sind, vom Aussehen der Peritonitis chron. fibrinos.; Die Schwielen werden abgeschnitten. Fieberloser Verlauf. Am 7. Juni wird Patientin entlassen und fühlt sich wohl.

Anfang September stellt sie sich vor, da wieder Schmerzen im Unterleib aufgetreten sind. Bei der vorgenommenen Untersuchung fühlt man rechts im Becken eine nicht gut umgreifbare Geschwulst. Patientin wird dem Friedrich-Wilhelms-Hospital überwiesen; der Liebenswürdigksit des Sanitätsrats Dr. Greffner verdanke ich folgende Daten:

Aufgenommen den 20. September 1903.

Die Untersuchung ergibt, daß das Abdomen zum großen Teil, besonders rechts von einer ziemlich festen Tumormasse ausgefüllt ist. Seit 16. 10. bei zunehmendem Bauchumfang Fieber. In den nächsten Tagen deutlicher Verfall. 16. 10. exitus.

Sektion (Dr. Pick): Blutiger Ascites, Adhäsionen mit der Laparatomie-Narbe. Nach Zurückschlagen der vorliegenden Darmschlingen sieht man rechts frei aus dem kleinen Becken vorquellende leicht heraushebbare Geschwulstmassen, die hämoragisch nectrotisch sind. Die Basis des Tumors bildet das Bauchfell der rechten kleinen Beckenhälfte. Im Mittellappen der rechten Lunge ist ein erbsengroßes weißliches Knötchen. Im Parenchym der linken Niere kleine gelbliche opake Herdchen, erbsen- bis bohnengroße Tumorknötchen auf dem Dünn- und Dickdarm und Netz. Uterus zeigt auf dem Peritoneal-Überzug seines Fundus ebenfalls ein bohnengroßes Knötchen, sonst frei. Leber enthält vereinzelte auf der Schnittfläche vorspringende Knötchen.

Beschreibung der exstirpierten Geschwulst. Maße: 16 : 16 : 12. Gewicht: 750 Gramm. Die Geschwulst setzt sich aus pflaumen- bis apfelgroßen Hauptknollen (s. Abb 1 kn) zusammen neben vielen linsen- bis erbsengroßen Nebenknollen. Die Oberfläche ist gelb bis gelb-rötlich, da stellenweise eine starke Gefäßinjektion ist; spiegelglatt, hin und wieder mit einigen zarten Adhäsionsresten bedeckt; an einigen Abschnitten ist sie jedoch von Fettträubchen führenden Verwachsungsresten (Ftr) sehr rauh und zottig; stellenweise ist der Tumor im großen Umfang hämoragisch suffundiert; einzelne Geschwulstknollen sind total durchblutet (Zkn).

Der Durchschnitt der Geschwulst ist teils bündlich-faserig, teils mehr glasig homogen, mit kleinen Haemorrhagien und Erweichungscysten. In enger Verbindung mit der Geschwulst ist der größte Teil der Tube (t), welche ca. 19 cm lang ist; während ihr isthmischer Teil, ca. 5 cm lang, mit der Geschwulst-Oberfläche durch einen 3,5 cm breiten fleischfarbigen Mesosalpinx verbunden ist, legt sich der ampulläre in seinem medialen Abschnitte der Geschwulst-Oberfläche ganz innig an — auf eine Strecke von 9 cm — und erscheint total komprimiert als ein glattes weißliches Band (Durchschnitt), um wiederum in seinem lateralen Abschnitte — 5 cm — durch einen Mesosalpinx von ca. 2 cm Breite mit dem Tumor in Verbindung zu bleiben. Am Tubenende sieht man eine haselnußgroße Hydathye (hy); die Fimbria ovarica ist ausgezogen 3,5 cm. Das Ovarium (ov.), abgeplattet und in die Länge gezogen, zeigt auf seinem Durchschnitte einige kleine cystische Follikel. Lg. ovarii propr. (2 cm) (Lop) läuft bis an die Schnittfläche. Zwischen der Schnittfläche und dem Eierstock einer-

seits und dem Tumor andererseits sitzt ein 2,5 cm breites Stück des Lg. latum (Ll), in das Mesovarium übergehend. Dieses Stück des Ligamentum latum und das Mesosalpingium schlagen sich auf die Oberfläche des Tumors unmittelbar hinüber, wo sie nur noch auf eine kurze Strecke als distincte Lamellen zu verfolgen sind; der intraligamentäre Situs des Tumors ist hierdurch leicht zu erkennen, wie bei einer Parovarial-Cyste, freilich mit der Variante, daß der Tumor mit dem mittleren Tubenteil, im innigsten Konnex steht, während die übrige Tube ein freies breites Band hat.

Linke Adnexe: Tube 5,5 cm lang, von der Dicke eines kleinen Bleistifts; Ovarium wallnußgroß (3 : 2 : 1), mit einem frischen Corpus luteum.

Für die mikroskopische Untersuchung werden aus verschiedenen Partien der Geschwulst Stücke entnommen. Härtung in 4 %igen Formalin - Alkohol-Celloidin; Färbung: Hämalaun, Eosin, van Gieson. Man kann zwei verschiedene Haupttypen unterscheiden:

1. einen spindelzelligen fascikulären Bau (Abb. 2),
2. einen polymorphzelligen, nicht so klar bündligen (Abb. 3).

Was zunächst 1 betrifft, so sieht man auffallend lange und große Elemente von schöner Spindelform, welche ohne irgendwie erhebliche Menge fibrillärer (nach van Gieson rot gefärbter) Zwischensubstanz zu dichten Bündeln vereinigt sind, die sich ziemlich regellos durchflechten. Die Kerne dieser Spindelforzellen sind oval länglich oder stäbchenförmig, von nicht zu reichlichem Gehalt an Chromatin-Körnchen; ein anderer Teil der Kerne zeigt stärkeren Querdurchmesser bis Eiform; in seltenen Fällen steigt

auch das Gesamtvolumen bis zum mehrfachen Umfang der übrigen. Das Protoplasma des Spindelkörpers — beiderseits lang und spitz ausgezogen — färbt sich nach van Gieson leicht gelb bräunlich; infolge der zuweilen ungleichmäßigen Lagerung der Spindelzellen in den einzelnen Bündeln trifft man auf dem Querschnitt der letzteren kernlose Plasmascheiben von rundlicher oder eckiger Kontur. Von Blutgefäßen sieht man einen mäßigen Bestand von Kapillaren resp. kleineren Arterien und Venen.

Was den zweiten Typus betrifft (Abb. 3), so ist hier, wie bereits oben betont, die Vielgestalt der Zellen eine bei weitem markantere, während der bündliche Aufbau viel verwischter ist. Ein gewisser Teil der Elemente zeigt ja auch hier spindelzelligen Charakter, doch schwankt namentlich die Längsausbildung der einzelnen Zellen sehr stark. Neben und unter diesen Elementen sieht man massenhaft große, kleine, rundliche oder längliche Geschwulstelemente mit sehr verschieden geformten und verschieden großen Kernen; in diesen Partien sind stellenweise sehr schöne Mitosen. Die Kernsubstanz ist von mäßigem Chromatingehalt z. T. chromatinreich (tiefdunkle Tinction, Zellleib auch gelbbräunlich). Das feste und dichte Gefüge der Zellen ist verschiedentlich durch Blutungen unterbrochen (vergl. makroskopische Beschreibung); hier hat das Gewebe einen förmlich netzartigen Charakter, indem in Maschen, die von Geschwulstzellen gebildet sind, rote Blutkörperchen angehäuft sind.

Eine andere Art der Gewebsauflockerung ist bedingt durch Lymphangiektasien; die Lymphkapillaren sind so stark erweitert, daß das Geschwulstgewebe siebartig durchbrochen wird. Die variköse und sinu-

öse Kontur der Lymphgefäße stellt sich hier in sehr ausgeprägter Weise dar.

Die mikroskopische Untersuchung der Tumormassen, die durch die Sektion erhalten werden, ergibt völlige Übereinstimmung mit dem primären Tumor.

Für die Ätiologie der primären Sarcome kann man weder aus dem soeben beschriebenen Falle, noch aus der einschlägigen kasuistischen Literatur etwas Bestimmtes entnehmen; man begegnet nur Annahmen rein hypothesischer Natur und oft ist ein post hoc mit einem propter hoc verwechselt worden. Was Stroheker[1]) bei den Fibromen sagt, hat man auch für die Sarcome angenommen. On cherche les causes qui determinent la position des fibromes: on a mis en avant le mariage, la grossesse, la stérilité, l'infection, la diathère arthritique.

Von Wichtigkeit ist es, sei es bei der Operation, sei es bei der Sektion einen genauen topographisch-anatomischen Befund zu erheben, da es auch, um hier gleich voraufzunehmen, nur so möglich wird, die Diagnose zu stellen. Es ist notwendig, auf die Lage des Tumors zu den Nachbarorganen zu achten und besonders auf die Verhältnisse des Stiels, falls ein solcher vorhanden ist, sein Augenmerk zu richten. Bereits Fischel und Werth[2]) haben über die Zusammensetzung des Stiels und seines Verlaufes im Interesse des operativen Vorgehens und des Verständnisses der pathologischen Verhältnisse Auskunft und Anweisung gegeben. Ihnen folgte Sänger[3]) bei der Besprechung der primären desmoiden Geschwülste, indem er den Satz aufstellt, daß man nur auf Grund der An-

[1]) Stroheker l. c.
[2]) Arch. f. Syn., Bd. 15.
[3]) l. c.

erkennung des Satzes, daß der an der entfernten Geschwulst befindliche Stielrest ein allerdings öfter verzerrtes Spiegelbild der in die Bauchhöhle versenkten oder in die Bauchhöhle eingeklammerten Stielschnittfläche darstellt. Man müsse auf feinere Details verzichten, um an jenem unter Hinzufügung der unter der Operation selbst gewonnenen Orientierung die Topographie der Geschwulst, wie sie vor der Operation war, zu konstruieren. Es kommt eben hauptsächlich darauf an zu prüfen, 1. welche Adnexe in dem Stiel zu erkennen sind, 2. ob eine Veränderung an ihnen zu konstatieren ist und 3. wie die einzelnen Elemente des Stiels zu der Geschwulst geordnet sind. Wenn man diese Forderungen bei unserem Falle zur Anwendung bringt, so erkennt man an dem Präparat (Abbild. 1), daß der Stiel der Geschwulst aus der Tube Lig. ovarii propt. und einem Teil des Lig. cardinale gebildet würden. Mesovarium und Mesosalpingium sind z. T. erhalten. Der laterale Teil des Mesosalpingium ist deutlich vorhanden. Gewinnt man oft durch die Betrachtung des Stieles ein sicheres Urteil über den Ausgangspunkt des Tumors, so wird bei den primären Sarcomen des Becken-Bindegewebes die Schwierigkeit der Orientierung oft auch noch dadurch gehoben, daß diese Tumoren, wie auch in unserem Falle solitär auftreten und von der Nachbarschaft meist gut abgrenzbar sind. Wenn sich jedoch die Neubildung, wie im Falle Reichenfeld, mehr diffus ausbreitet, sodaß bei der Exstirpation Geschwulstteile zurückbleiben müssen, so kann die Orientierung recht schwer werden. Die Größe, wie die Konsistenz der Sarcome ist sehr variabel, da Blutungen und Ödeme das Gewebe sehr verändern können. Meist wurde durch die mikroskopische Untersuchung ein Fibro-

sarcom diagnostiziert; dem gegenüber gibt es aber auch Tumoren, in denen man fast nur reines sarcomatöses Gewebe — meist Spindelzellen — fand, vgl. die mikroskop. Beschreibung unseres Falles. Ist jedoch das „Blutgefäßsystem“ in den Tumoren entwickelter, so kommt es zu einem Sarcoma teleangiectaticum haemorrhagicum (Fall Küstner) oder zu einem Angiosarcom (Fall Janvrin). Der fibromatöse Teil kann auch die Umwandlung erfahren, daß ein Chondrosarcom (Fall Kaul) entsteht. Die einzelnen Sarcomzellen können, wie in einem Teil unseres Tumors, eine fast regelmäßige streifenförmige Anordnung haben; oft können sie sich auch zu einzelnen Nestern anhäufen, sodaß der alveoläre Bau vorherrschend ist, wie im Falle Reichenfeld. Was nun das Verhalten dieser Tumoren zu den Nachbarorganen anbetrifft, so können Verlagerungen nach verschiedenen Richtungen vorkommen; gleichzeitig kann es hierdurch zu einer Atrophie der verdrängten Teile kommen (Uterus und Ovarien). Das Ovarium kann so atrophisch werden, daß in Betracht gezogen werden muß, ob es sich nicht um einen Ovarialtumor handelt.

Überblickt man das Material, welches bei den referierten Fällen in der Rubrik „prägnante Symptome“ angeführt wird, so kehren wohl bestimmte Angaben wieder, die aber auch bei anderen Tumoren als sog. pathognomonische erwähnt werden. Bemerkungen über Obstipation und Dysurie begegnen uns des Öfteren. Meist wurde wegen der Zunahme des Leibesumfanges und wegen des schnellen Kräfteverfalls die ärztliche Hilfe aufgesucht. Auch unsere Patientin hat wie die von Brandt über Beschwerden im Hypogastrium zu klagen gehabt, während ihre Menses

normal waren; meist werden nämlich auch Veränderungen der Menstruation angegeben; so war in den Fällen Küstner und Janvrin die letzte Menstruation stärker. Anzuführen wäre, daß bei einem Fibrom des Beckenbindegewebes [1]) gerade die unregelmäßigen Blutungen das hervorstechendste Symptom abgaben. Im Verlauf der Krankheit kann es zu Adhäsionsbildungen, Kompressionen und Ascites kommen (vgl. unseren Fall). Wächst der Tumor hauptsächlich nach unten, so werden die Scheidenwände in die Vulva gedrängt, wodurch die Patientin Engströms (Fall 1) auf ihr Leiden aufmerksam wurde.

Während uns für die meisten Tumoren des Uterus und seiner Adnexe bestimmte Normen zur Aufstellung einer Diagnose gegeben sind, ist es bei den primären Sarcomen, wie Fibromen des Beckenbindegewebes fast unmöglich, dieselben ante operationem zu erkennen. So sind auch die diagnostischen Lehrbücher für unseren Zweck fast garnicht zu verwerten; Winter erwähnt überhaupt nicht die soliden Tumoren des Beckenbindegewebes, während sich Martin in seiner „Diagnostik der Bauchgeschwülste“ [2]) dahin äußert, daß die Desmoidgeschwülste im Ligament selbst in dem im Uterus gelegenen Teile subserösen Myomen oder den Geschwülsten der Tuben ähneln, ferner, daß die umfangreichen Geschwülste in der Regel ohne Autopsie auf dem Operations- oder Sektionstisch nur unvollkommen in bezug auf ihre Ursprungsstellen zu erkennen sind. Meist wurde ein Ovarialtumor angenommen, der sich intraligamentär entwickelt hat und durch einen Stiel mit dem Uterus

---

[1]) Stroheker l. c. Fall Baker.

[2]) Deutsche Chirurgie Lieferung 45a.

verbunden war (vgl. unseren Fall) Wenn jedoch der Tumor polypenartige Ausläufer nach verschiedenen Richtungen des Beckenbindegewebes aussendet, so ist auch eine Verwechselung mit parametranen Infiltraten möglich. Was Winter[1]) von den in ausgedehnten Abschnitten des Parametrium sich entwickelnden Carcinom-Infiltrationen sagt, daß sie von parametranen Exsudaten schwer zu unterscheiden sind, dasselbe gilt auch von den Sarcom-Infiltrationen. Wenn der Tumor durch ödematöse Durchfeuchtung und Blutungen bei der Palpation eine Fluktuation vortäuscht, so ist begreiflich, daß an ein Parovarialcystom gedacht wurde, falls auch noch das Ovarium gefühlt werden konnte. Die Schwierigkeit, einen Tumor des Beckenbindegewebes zu diagnostizieren, ersieht man auch aus einer Arbeit von Viktor Pauchet,[2]) der ante operationem einen Tumor des ligamentum latum (Fibrom) annahm, während es sich in Wirklichkeit um einen Uterus bipartitus handelte. Man wird Engström beipflichten müssen, der meint, daß man sich eine Zeitlang noch wird begnügen müssen, eine möglichst genaue topographische Diagnose zu stellen; vielleicht ist unter den obwaltenden Verhältnissen auch diese Äußerung noch zu optimistisch gehalten.

Um die Tumoren zu entfernen, wurde der ventrale oder vaginale Weg bei der Operation eingeschlagen. Nach der Größe der Tumoren, nach ihrem Verhalten zur Umgebung, ferner ob sie gestielt sind oder sich diffus verbreiten, ist der Weg der Operation zu bestimmen. Sollte es möglich sein, die Malignität der Neubildung während der Operation zu erkennen, so muß soviel als möglich radikal operiert werden.

[1]) Gynäkologische Diagnostik S. 234.
[2]) Gazette des hôpitaux 1903 No. 143.

Diesen Anforderungen sucht v. Rosthorn gerecht zu werden, indem er verlangt, daß nach Spaltung des Peritoneum und der Geschwulstkapsel und nach der Entfernung des Tumors von der Geschwulstkapsel soviel als möglich entfernt wird.

Zum Schluß erlaube ich mir, Herrn Professor Landau für die liebenswürdige Überlassung des Materials und die Anweisung eines Platzes in seinem Laboratorium, sowie Herrn Privatdozent Dr. Pick für die freundliche Unterstützung bei der Anfertigung dieser Arbeit bestens zu danken.

TABELLE

	Beobachter und Quelle	Alter und Geburten	Prägnante Symptome	Fluktuation	Diagnose vor der Operation
1)	Schmid, Prag. med. Wochenschrift 1878 No. 35 (nach v. Rosthorn)	25 Jahre I para	Seit $1^1/_4$ Jahren (nach der Entbindung) Zunahme d. Bauchumfanges. Nach vorübergehenden peritonitischen Erscheinungen rasches Wachstum der in der r. Unterbauchgegend aufgetretenen bewegl. Geschwulst. Descensus uteri. Vorfall der vorderen Scheidewand	fehlt	Solider Tumor des Lg. lat. dextr. (bei der inneren Untersuchung beide Ovarien nachgewiesen. Breysky).
2 a)	Rokitansky Allg. Wien. med. Ztg. 1889 No. 26 (nach v. Rosthorn)	24 Jahre	Seit 4 Monaten Zunahme des Bauchumfanges. Tumor in der l. Unterbauchgegend, derb, verschieblich, nicht druckempfindlich	fehlt	Solider Tumor, wahrscheinlich der Ovarien
2 b)	„ „	2 Jahre später	Seit 3 Monaten Gefühl des Vollseins im Bauch; schnelles Wachstum der in der r. Unterbauchgegend befindl., nach oben deutl. begrenzten, bewegl., nicht schmerzhaften derben Geschwulst	fehlt	Höchstwahrscheinlich Fibrosarcoma, ausgehend vom Lg. lat. dextr.
3)	Küstner Grundzüge der Gynäkologie 1883 p. 299 (nach v. Rosthorn).	29 Jahre VIII para 1 × Abort	Tumor seit etwa 4 Monaten, schnelles Wachstum. Solider, rechts, hart neben dem Uterus gelegener, bis über den Nabel reichender Tumor	—	—

Befund bei der Operation			Operation	Anatomische Diagnose. Größe der Geschwulst	Ausgang	Bemerkungen
Stiel	Uterus	Ovarien				
Lang, ziemlich dick, mit dem r. Lg. lat. zusammenhängend	normal	normal	Stielversenkung	Fibrosarcoma lg. lat. dextr. Gewicht: 8kg	Verlauf fieberfrei Heilung per primam	
fehlt	Hypertrophisch, kein Zusammenhang mit der Geschwulst	normal	Laparatomie Exstirpation (9. XI. 1887)	Fibrosarcoma lg. lat. sin. (mit einer fast faustgroßen Nekrose in den peripheren Partien und hochgradigem Oedem) Gewicht: 3460 g	Verlauf fieberfrei Heilung	
—	dto.	normal	2 Operationen (25. V. 1889)	Fibrosarcoma lg. lat. dextr. Gewicht: 3700 g	Tod an sept. Peritonitis	
—	—	(vergrössert)	Tumor liegt in r. Lg. lat., gewebl. Zshg. m. d. l. Uterusk., Spaltung, Ausschälung, parenchymatöse, Blutung, Entfernung beider Ovarien	Sarcoma tele. angiectaticum, haemorrhagicum lg. lat dextr.	Genesung	Vorstellung nach 1 Jahre, multipl. Metastasen im Abdomen

	Beobachter und Quelle	Alter und Geburten	Prägnante Symptome	Fluktuation	Diagnose vor der Operation
4)	Chémieux, Arch. de Tocol. 1880 Juillet p. 439 (nach v. Rosthorn).	32 Jahre 0 para	Tumor stetig, aber ohne Schmerzen gewachsen, scheint vom Uterus auszugehen, dessen Bewegungen er mitmacht. Im Laufe eines Jahres bedeutendes Wachstum.	—	Fester gestielter Uterus-Tumor
5)	Kaul I D 1896 München (nach v. Rosthorn).	72 Jahre	Zunahme des Leibesumfanges seit $^1/_2$ Jahre, auffallende Schwellung der Beine; Stuhlbeschwerden Palp: In der Tiefe des Abdomen mehrere Tumoren; l. u. des Rippenbogens längl., höckeriger Tumor; in der l. seitl. Unterbauchgegend kindskopfgroßer, in der r. Bauchhälfte mannskopfgroßer Tumor		
6)	Limnell, Fall I (Mtsch. für Geb. 1900 S. 539 u. Engström l. c.)	35 Jahre 0 para	Seit 2 Jahren am unteren l. Teil der Abdomen ein Tumor von Hühnerei-Größe, der allmählich wächst; über ihm etwas Empfindlichkeit.	fehlt	Cystoma ovarii
7)	Limnell, Fall II l. c.	51 Jahre IX para	Seit $^1/_2$ J. am u. Teil des Bauches ein langer, ca. 15 cm langer Tumor. Defaecation beschwerlich. Palp.: Tumor von der Symphyse bis Handbreite u. d. Nabel, elastisch unregelmäßig, Uterus bedeutend vergrößert	fehlt	Ovarial-Tumor

Befund bei der Operation			Operation	Anatomische Diagnose. Größe der Geschwulst	Ausgang	Bemerkungen
Stiel	Uterus	Ovarien				
vorhanden	frei	frei	Tumor saß an einem Stiele, der im l. Lg. lat. sein Ende fand	Cystosarcom des Lg. lat. dextr.	Tod am 13. Tage an Peritonitis	
			Keine Operation	Chondrosarcoma lg. lat. dextr. mit multipler Metastase im Peritoneum, l. Lunge, Leber und Milz	Tod unter den Erscheinungen des Lungenödems	
—	normal	normal	Laparatomie Exstirpation	Fibrosarcoma lg. lat. sin. 250 g schwer	Heilung per primam	
	normal	normal	Laparatomie Exstirpation	Fibrosarcoma	Heilung per primam	

	Beobachter und Quelle	Alter und Geburten	Prägnante Symptome	Fluktuation	Diagnose vor der Operation
8)	Engström Fall I l. c.	53 Jahre 1 para	Seit 1 Jahr Zunahme des Leibesumfanges. Kräfte-Abnahme. Palp.: Ascites. Uterus klein. Rechte Seite des kl. Beckens ausgefüllt durch kl. kindskopfgroßen Tumor	fehlt	—
9)	Engström Fall II	52 Jahre 0 para	Schmerzen i. Hypogastrium, Kräfte-Abnahme. Palp.: Uterus norm., rechts der Tumor kindskopfgroß, abgrenzbar, feste Konsistenz	fehlt	—
10)	Engström Fall III	47 Jahre VI para	Schmerzen i. Hypogastrium, Kräfte-Abnahme Palp.: R. vom Uterus, der normal ist, u. von ihm abgrenzbar ovaler Tumor, enteneigroß	—	Ovarial-Tumor
11)	Engström Fall IV	49 Jahre II para	Palp.: Tumor, r. Beckenhälfte ausfüllend, rechts bis zur Vulva. Uterus abgrenzbar	fehlt	Tumor vom Beckenbindegewebe ausgehend
12)	Braithwaite Brit. med. Journ. 1892 p. 1138 (Engström l. c.)	33 Jahre ? para	Tumor bis 1 Zoll oberhalb des Nabels, Uterus elevirt u. nach links geschoben	—	Intraligamentärer Ovarial-Tumor od. Cyste des Lg. latum

Befund bei der Operation			Operation	Anatomische Diagnose. Grösse der Geschwulst	Ausgang	Bemerkungen
Stiel	Uterus	Ovarien				
	normal	normal	Laparatomie Exstirpation	Spindelzellen-sarcom	Heilung per primam	
	normal	Tuben u. l. Ovar. normal r. Ovar. vergrößert	Laparatomie Exstirpation	Spindelzellen-sarcom	Exitus post III dies	
Durchtrennung der Bindegewebe-Partie am Hilu d. Tumors	unc. com.	l. Tube i. Ovar. fehlen, r. Adnexe normal	Laparatomie Exstirpation	Fibrosarcom	Heilung	
	normal	normal	Vaginale Ausschälung	Fibrosarcom	Heilung	
Grosse Blutgefäße zwischen Tumor u. Uterus	normal	normal	Probe-Laparatomie Laparatomie Porro und Exstirpation	Spindelzellen-sarcom	Heilung	

	Beobachter und Quelle	Alter und Geburten	Prägnante Symptome	Fluktuation	Diagnose vor der Operation
13)	Janvrin Trans. of the amer. Journ. Society 1891 (Engström l. c.)	28 Jahre III para	Zuletzt starke Menses Links neben Uterus Tumor	—	—
14)	Brandt (Engström l. c.)	28 Jahre 0 para	Zunahme des Leibesumfanges. Schmerzen bei der Defaecation. Palp.: Tumor von Kindskopfgröße, welcher das Scheidengewölbe vorwölbt	—	—
15)	Sänger (nach Mitteilung an v. Rosthorn l. c.)	46 Jahre 0 para	Palp.: kleinkindskopfgroßer Tumor, der die vordere u. linke seitl. Scheidenwand vorwölbt	—	Collummyom
16)	Reichenfeld (Centralb. für Gyn. 1901 No. 37)	44 Jahre IV para	Kräfte-Abnahme, Dysurie Palp.: Tumor von Kopfgröße, der das hintere Scheidengewölbe u. hintere Scheidenwand vorwölbt	—	—
17)	Lea The Lancet 1901 9. II. p. 398	50 Jahre	Schnelles Wachstum	—	Ovarial-Cyste
18)	Landau	36 Jahre I para	Zunahme des Leibesumfangs, Schmerzen im r. Hypogastrium Palp: R. vom Uterus und von ihm abgrenzbar kleinkindskopfgroßer Tumor.	—	Ovarial-Tumor

Befund bei der Operation			Operation	Anatomische Diagnose. Größe der Geschwulst	Ausgang	Bemerkungen
Stiel	Uterus	Ovarien				
	normal	normal	Laparatomie Exstirpation mit Entfernung der Adnexe	Angio-Sarcom	Heilung	
	normal	normal	Nicht operiert	Rundzellen-sarcom kindskopfgroß	Exitus	Autopsie
	normal	normal	Colpotomie Ausschälung Morcellement	Rundzellen-sarcom kindskopfgroß	Exitus nach 6 Wochen an Erschöpfung	Autopsie: Tumor hat keinen Zusammenhang mit Uterus und Adnexen
	normal	normal	Colpotomie Entfernung der Geschwulstkapsel gelang nicht, Drainage	Alveoläres Sarcom	6 Wochen post op. Recidiv	
	normal	normal	Laparatomie Kapsel nicht zu entfernen	Kleinzelliges Sarcom	Heilung	
Tube lg. ovar. prop. eil der g. cardinale	normal	normal	Laparatomie Exstirpation mit beiders. Adnexen	Spindelzelliges Sarcom	Nach 4 Monaten Recidiv Exitus	

Fig. 1.

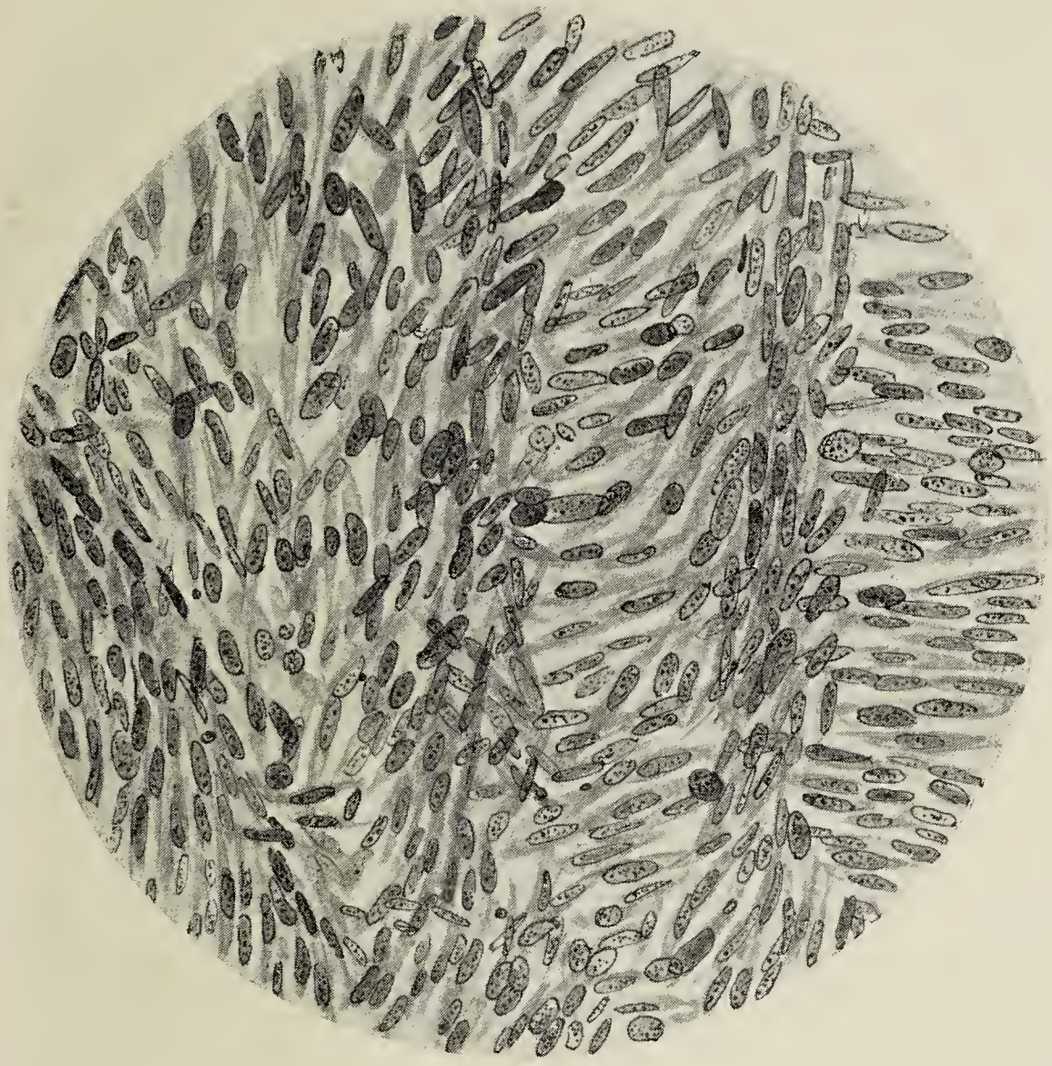

Fig. 2.

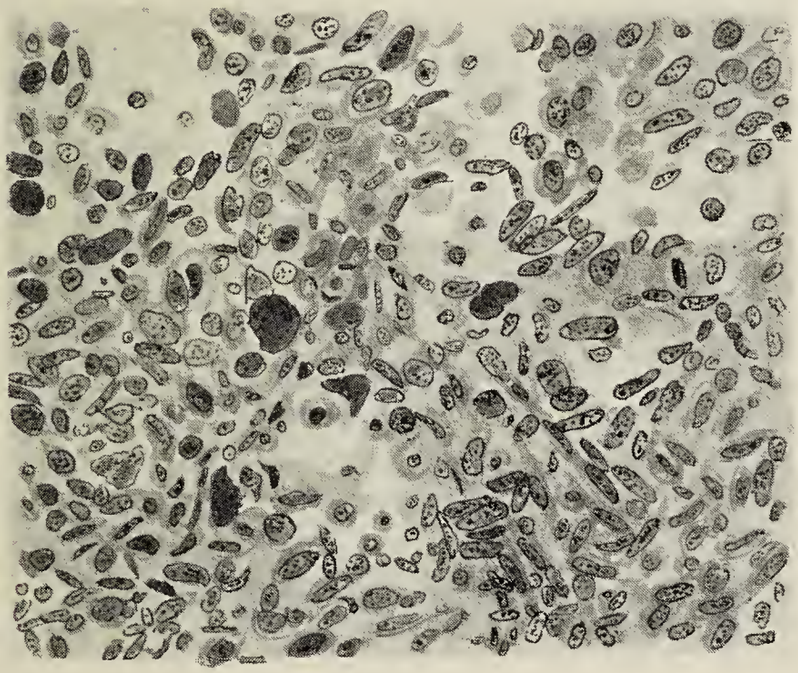

Fig. 3.

Erklärung der Abbildungen.

Abbildung 1: Tumor $^4/_5$ natürlicher Größe, von vorn gesehen,
t-Tube i = durchschnittener Isthmus.
ov = in die Länge gezogenes Ovarium.
lop = Ligamentum ovarii propr.
schn = Schnittfläche.
kn = Geschwulstknollen, teilweise etwas zerfetzt.
zkn oder mit anhaftenden Fetträubchen ftr.
hy = Hydatide.
ll = Teil des Ligamentum latum zwischen Ovarium und Tumor.

Abbildung 2: Spindelzelliges Sarcom (Typus 1) Leitz oc. III ob. 6 durchflochtene Bündel großer Spindelzellen, oval längliche, stäbchenförmige auch größere eiförmige Kerne, mäßiger Chromatingehalt.

Abbildung 3: Polymorphzelliges Sarcom Typus II, Spindelzellen nur in mäßiger Menge, daneben reichlich kleine und große Elemente verschiedenster Konfiguration. Kerne stellenweise von intensivem Chromatingehalt.

Lebenslauf.

Am 1. Oktober 1866 wurde ich, David Pulvermacher, als Sohn des Lehrers Salomon Pulvermacher zu Straßburg W./Pr. geboren. Ich besuchte zuerst die Volksschulen in Storkow und Berlin und trat dann in die Unter-Tertia des Friedrichs-Gymnasiums (Berlin) ein, welches ich am 28. September 1887 mit dem Zeugnis der Reife verließ. Ich studierte zuerst klassische und orientalische Philologie und wurde auf Grund der Arbeit: „Sebastian Münster als Grammatiker“ zum Doctor philosophiae an der Friedrich-Alexander-Universität zu Erlangen promoviert. Durch die philosophischen Studien, besonders durch die Schriften Herbarts bewogen, entschloß ich mich, Medizin zu studieren, wurde bei der medizinischen Fakultät der Friedrich-Wilhelms-Universität Berlin inskribiert und bestand am 26. Oktober 1893 das Tentamen physicum. Zum Abschluß brachte ich die Studien an der Albert Ludwigs-Universität zu Freiburg und erhielt nach bestandenem Examen am 16. Januar 1896 die Approbation. Seit dem 1. März 1896 praktiziere ich in Charlottenburg und bin Arzt am „Wöchnerinnenheim“ Berlin, Kastanien-Allee.